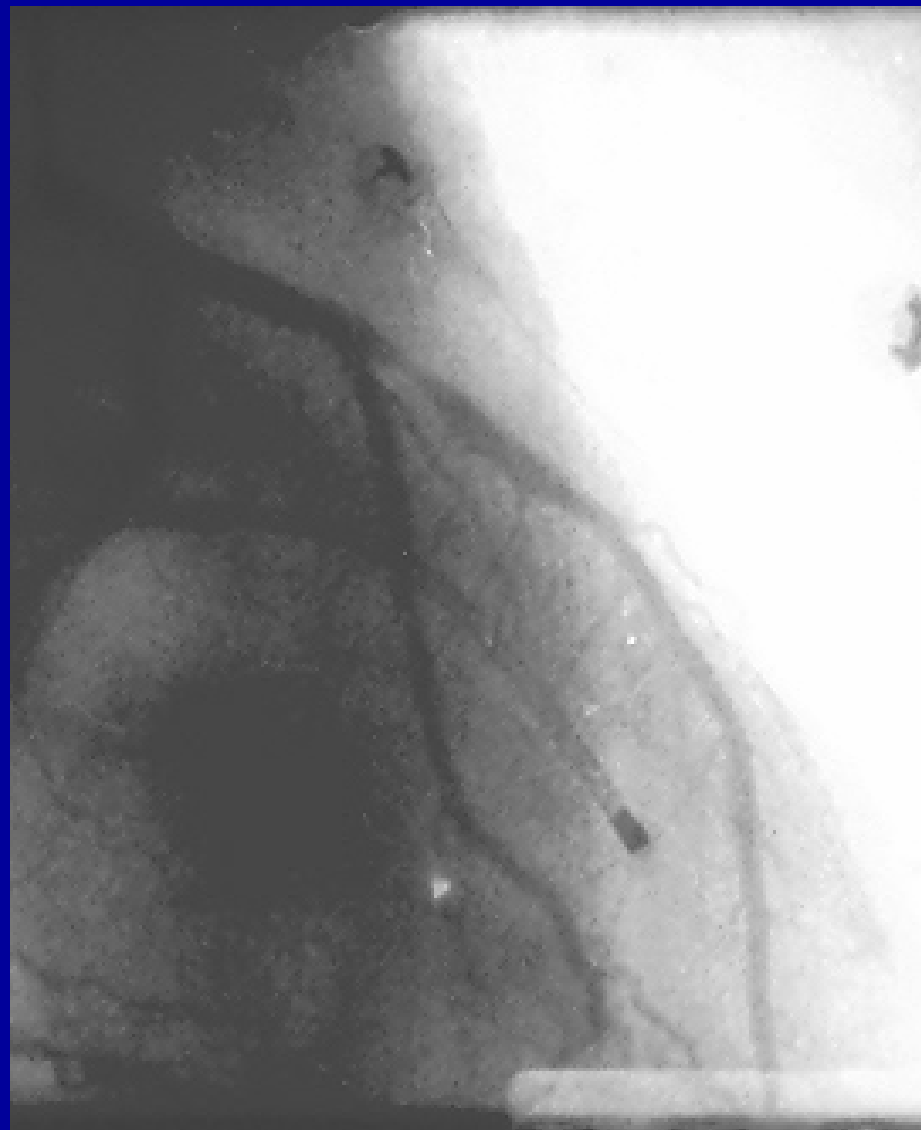
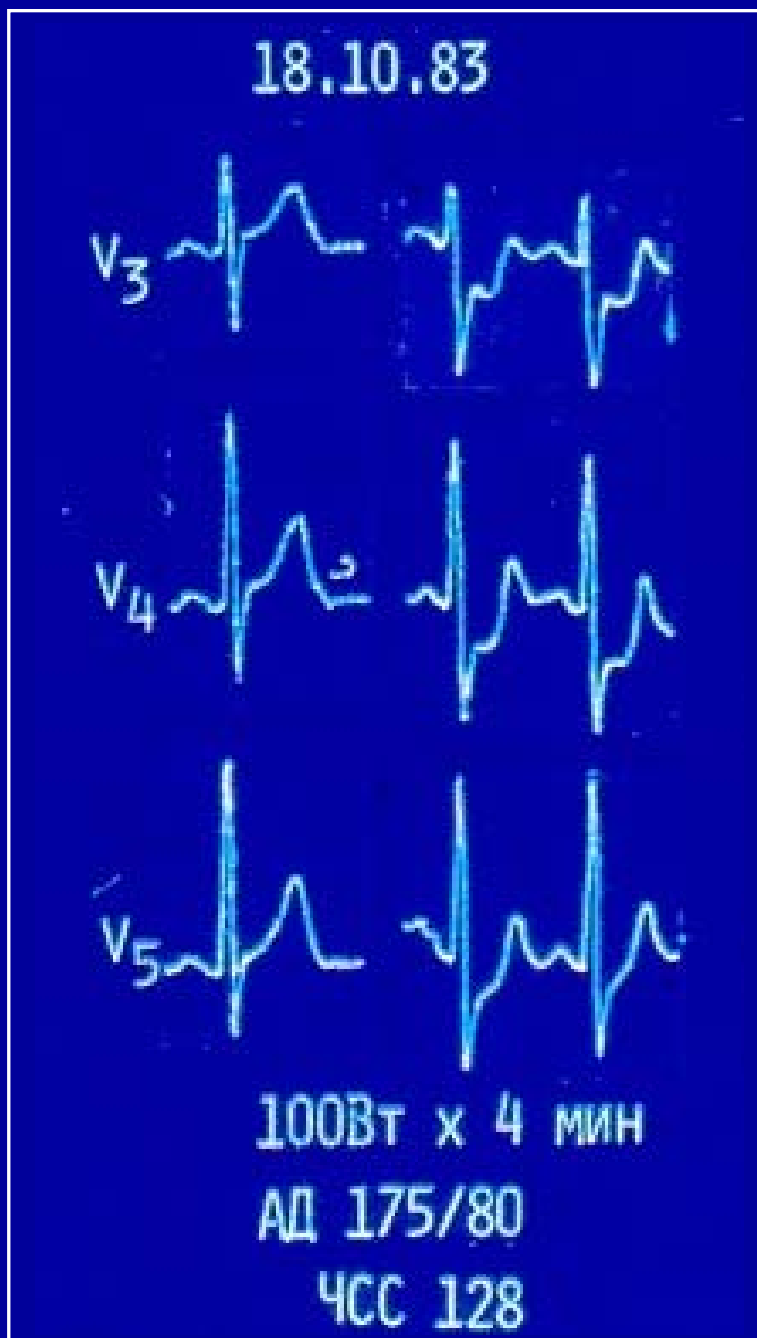
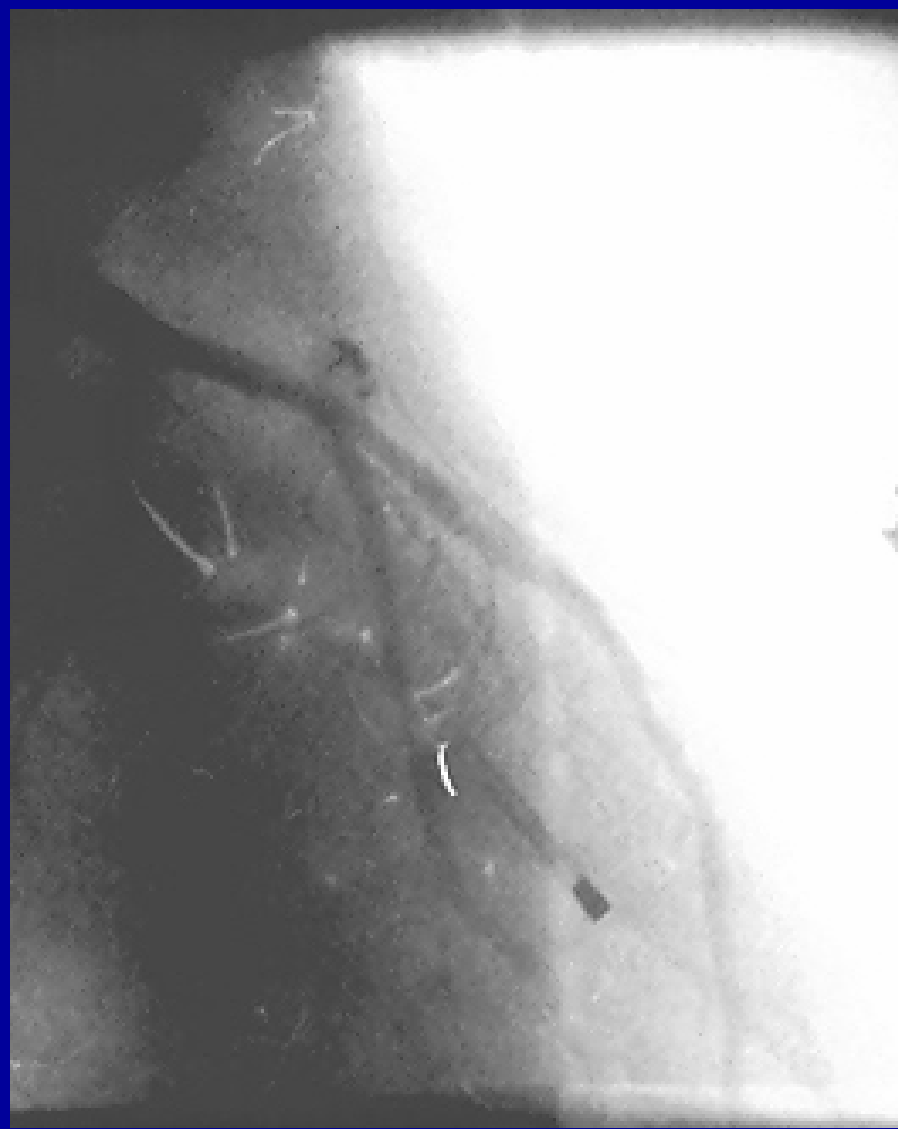
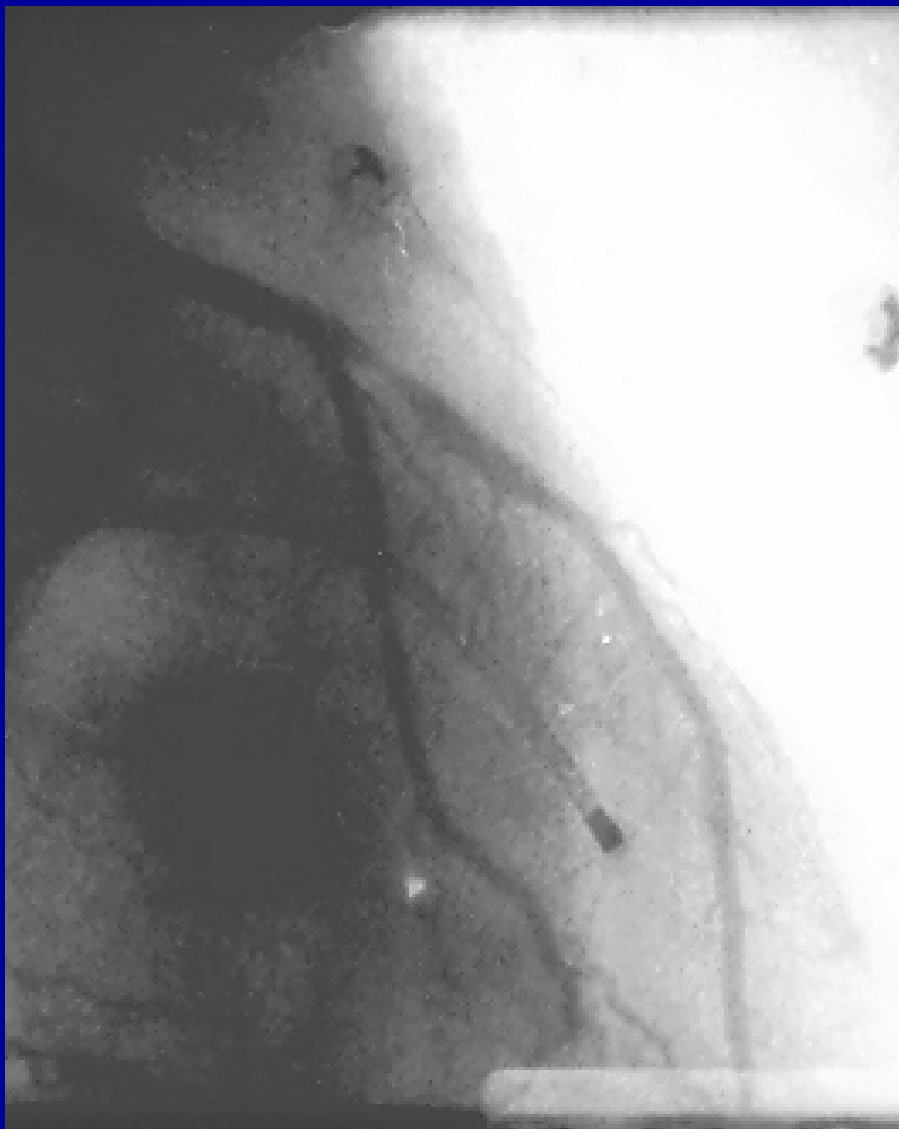


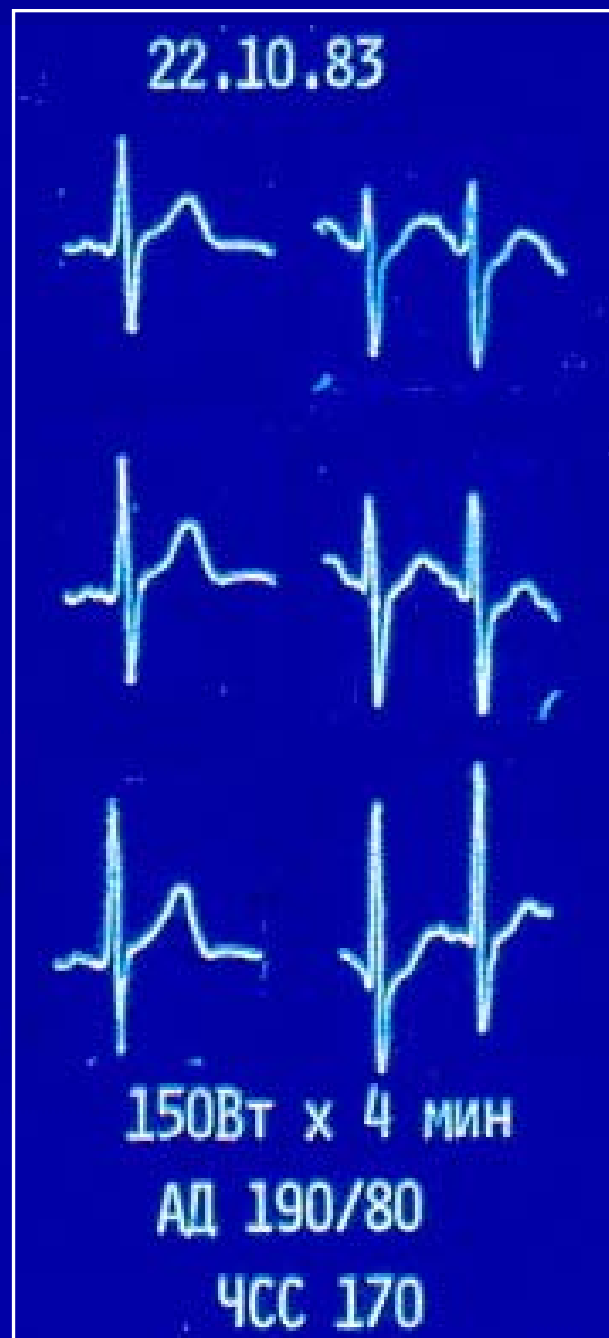
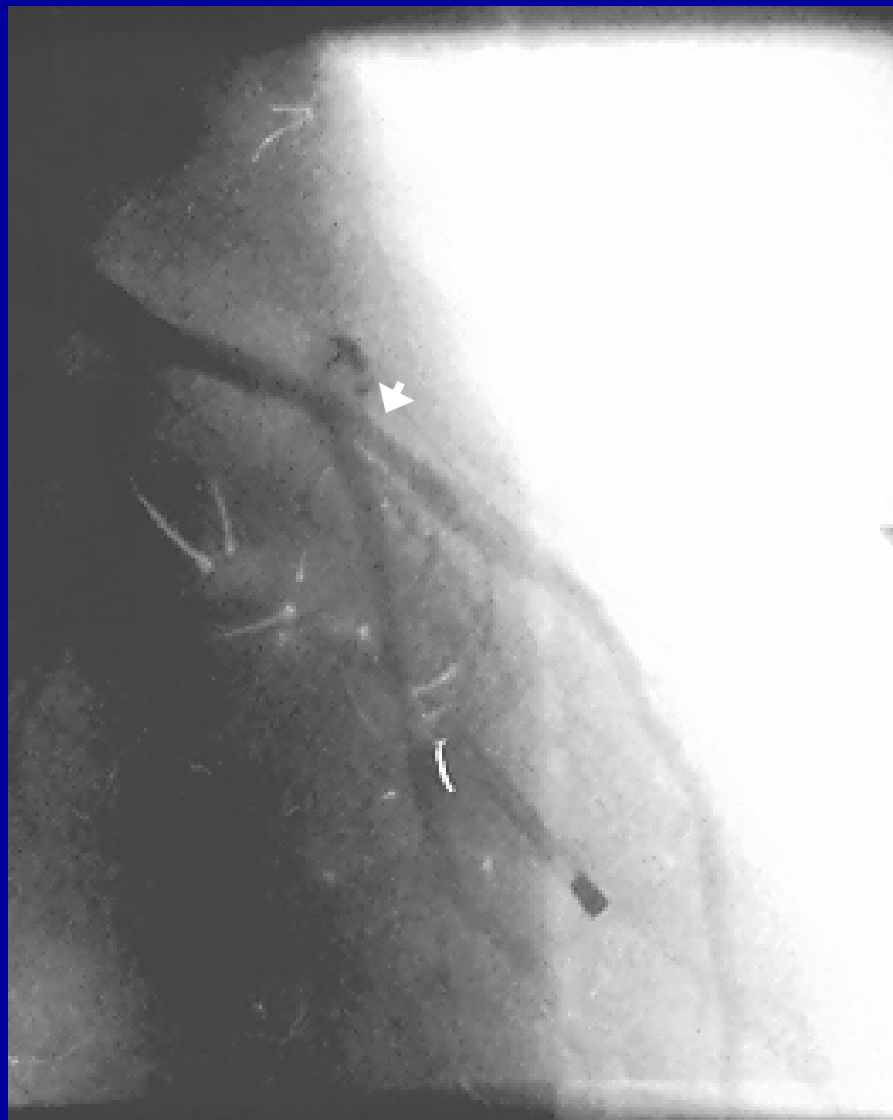**И. 34 г., типичная стенокардия,
ишемия при нагрузке,
выраженный стеноз ПМЖА**



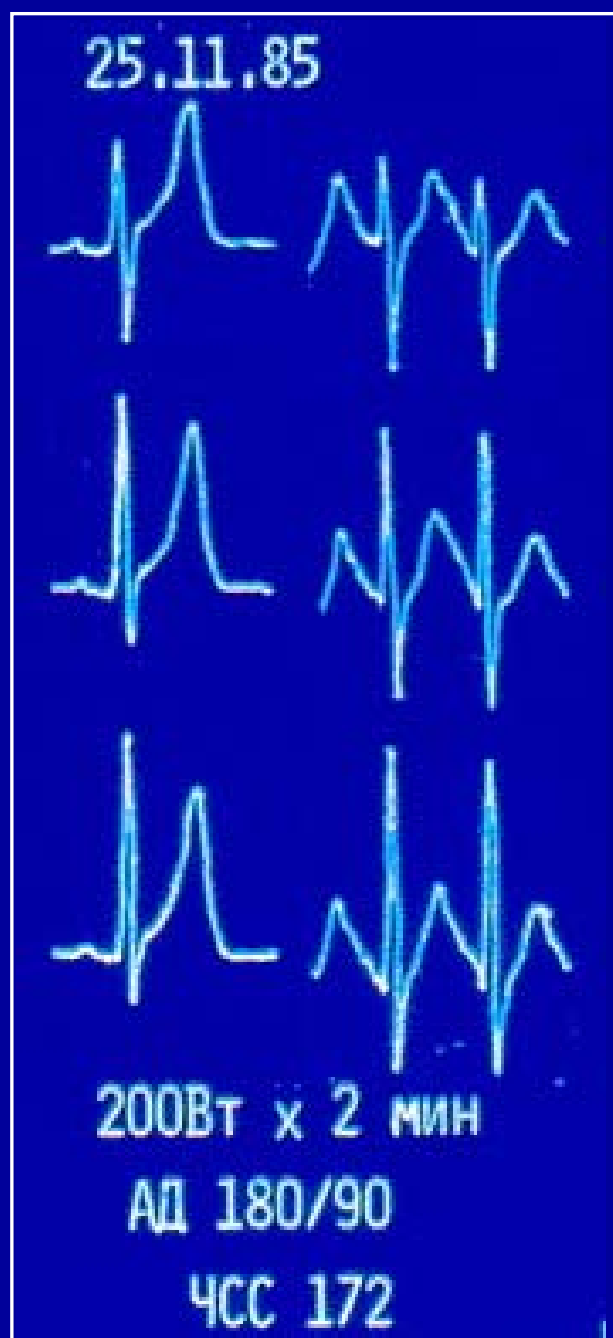
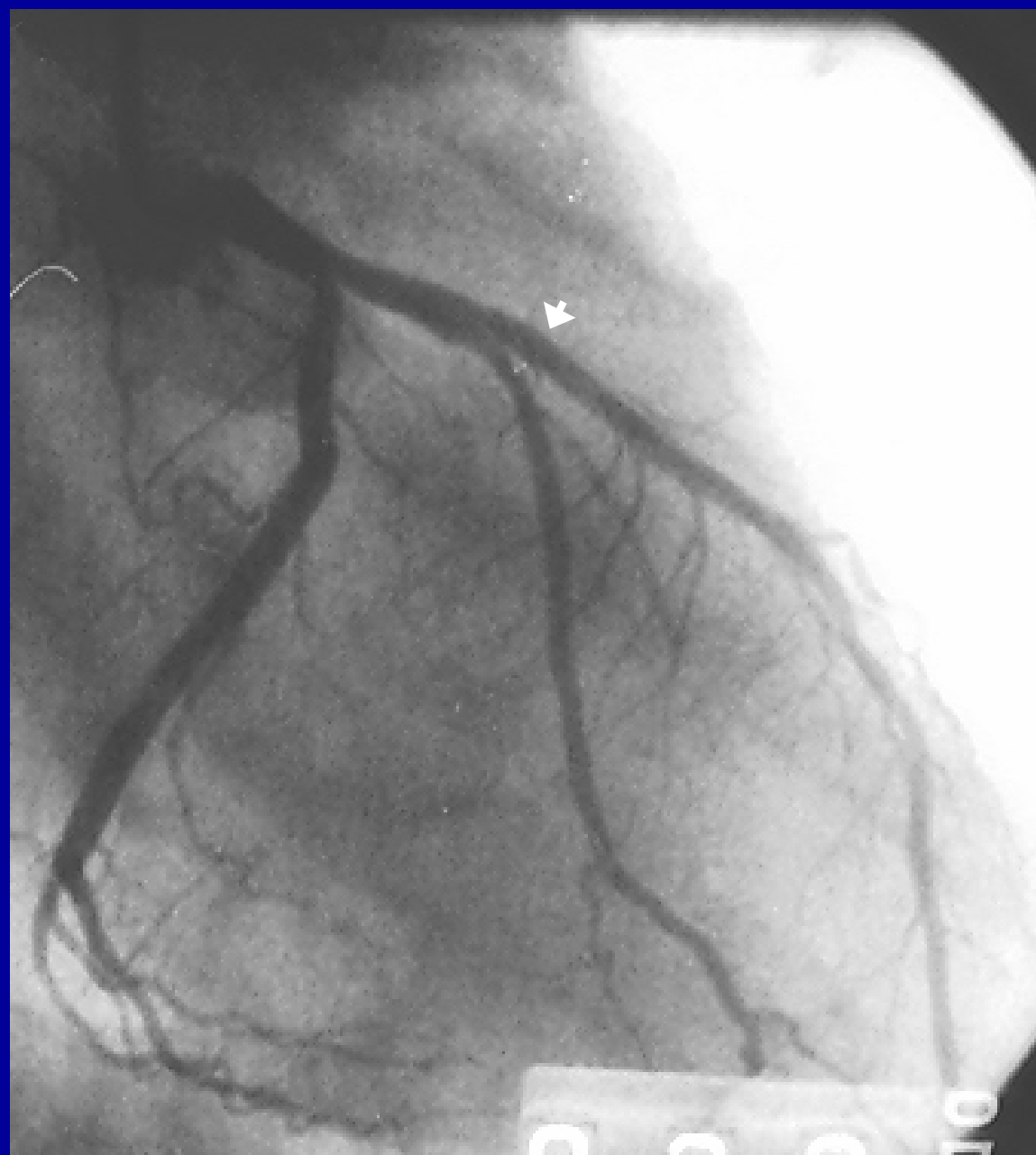
**Справа – непосредственный результат
баллонной ангиопластики – октябрь 1983 г.**



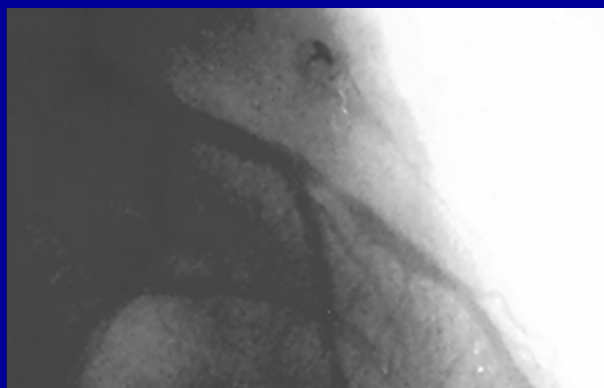
Ангиограмма и результат вело- эргометрии непосредственно после ангиопластики



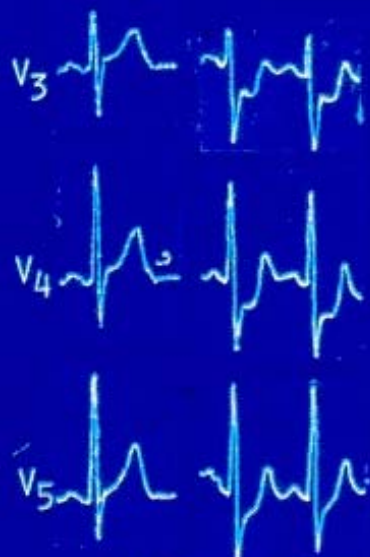
И. 36 лет, через 2 года – ноябрь 1985



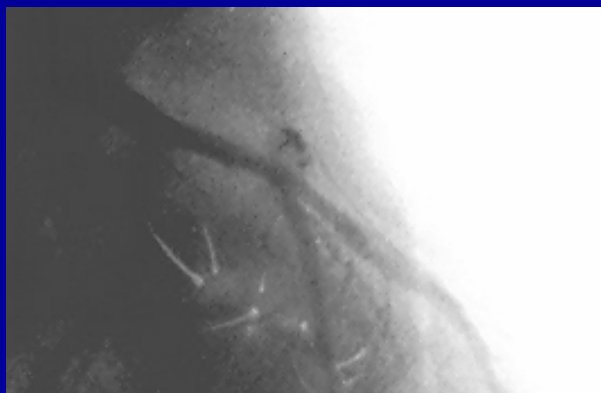
Длительный положительный эффект одной из первых в СССР баллонных коронарных ангиопластик



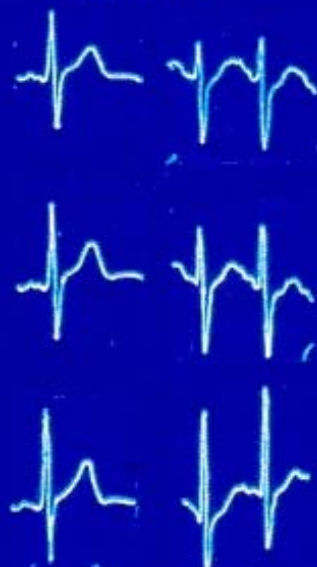
18.10.83



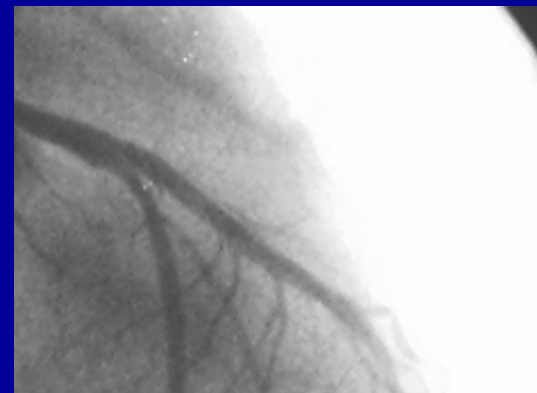
100Вт x 4 мин
АД 175/80
ЧСС 128



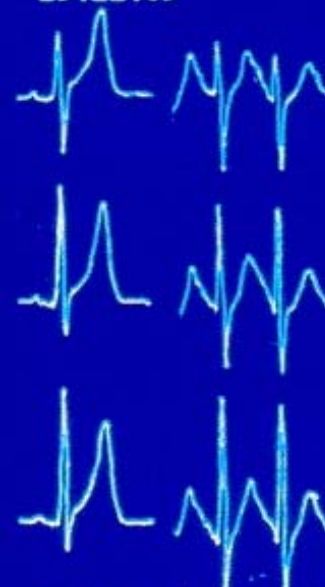
22.10.83



150Вт x 4 мин
АД 190/80
ЧСС 170

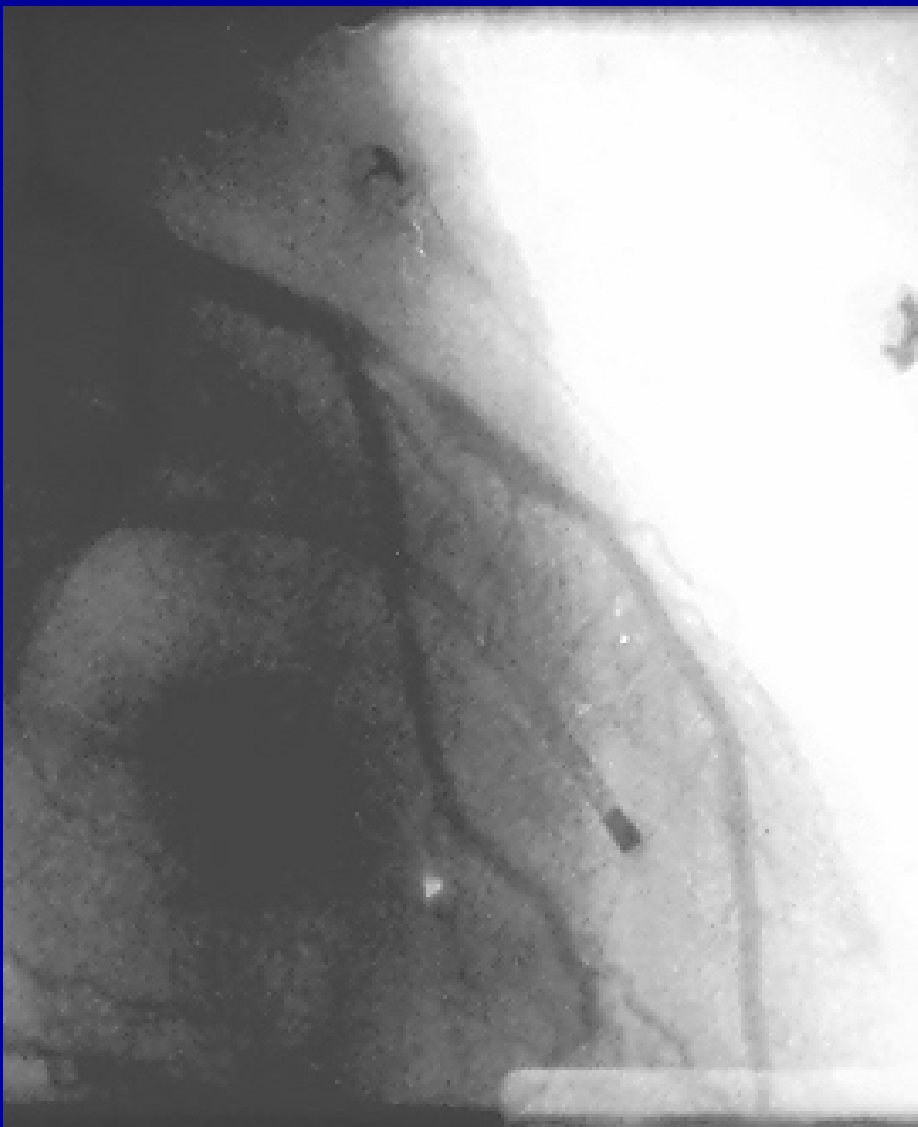

25.11.85



200Вт x 2 мин
АД 180/90
ЧСС 172

Ретроспективная оценка



Типичный случай для начального этапа освоения метода.
Очень молодой больной,
изолированный единичный стеноз,
очень низкий общий риск.

Очевидно процедура показана не была.
Однако подозреваю, что сейчас бы ему имплантировали стент –
как раз потому, что молодой,
и что низкий риск.

В последующем мы наблюдали
у таких больных практически
полную клиническую ремиссию
и без каких-либо вмешательств.

Это сопровождалось
уменьшением выраженности –
- вплоть до исчезновения - стеноза
(хотя мало вероятно, что это была
регрессия атеросклеротической бляшки).

Примеры такой «регрессии» можно увидеть
среди представленных здесь случаев –
в одном - явно спонтанной,
в другом – у больного потреблявшего
в течение года много жирной рыбы –
возможно каким-то образом
обусловленной лечением.