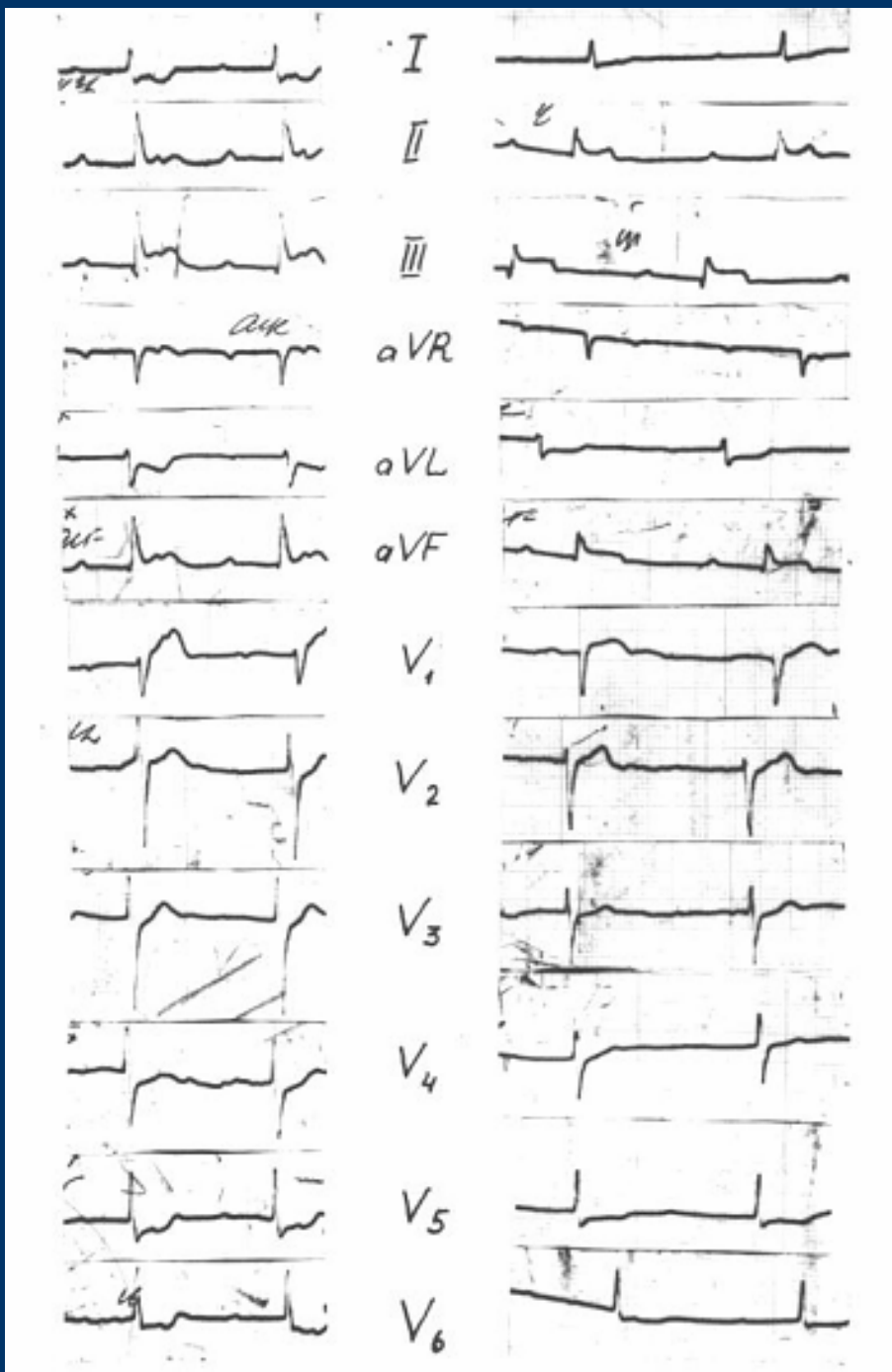
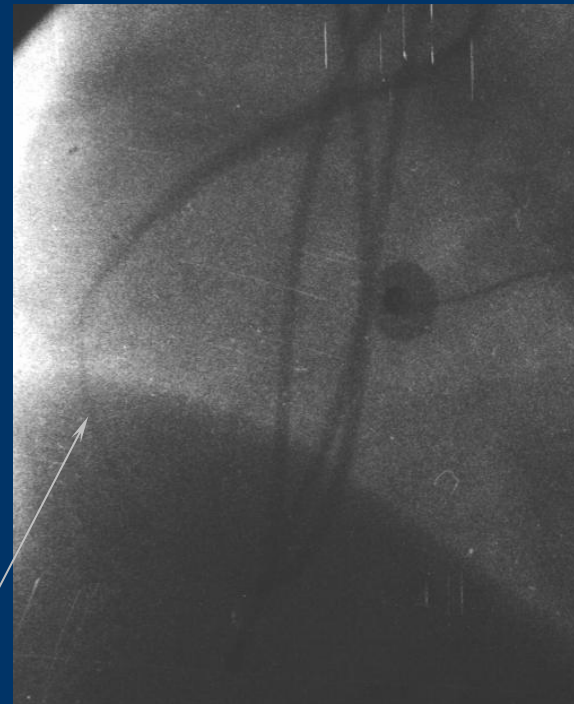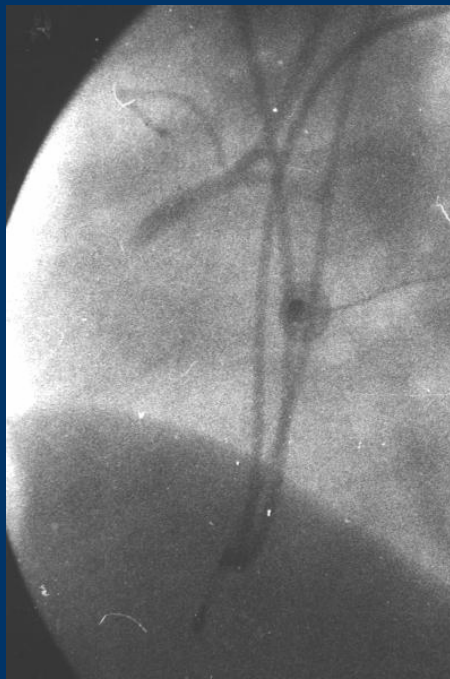


Г. 47 лет,
ОКС
с подъемами ST.
ЭКГ
при
поступлении.

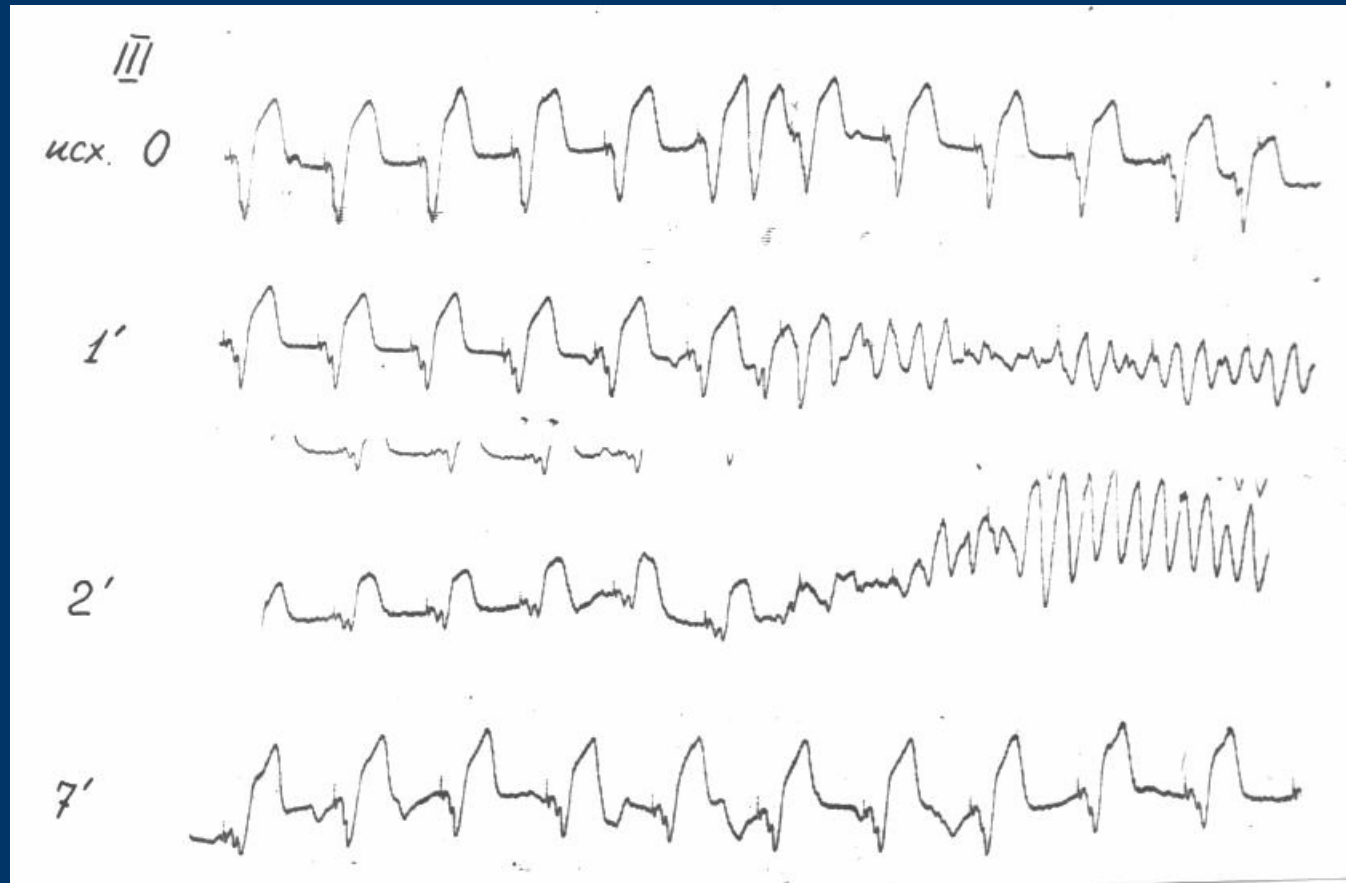


Ангиограмма правой коронарной артерии через 6 часов после начала болевого приступа

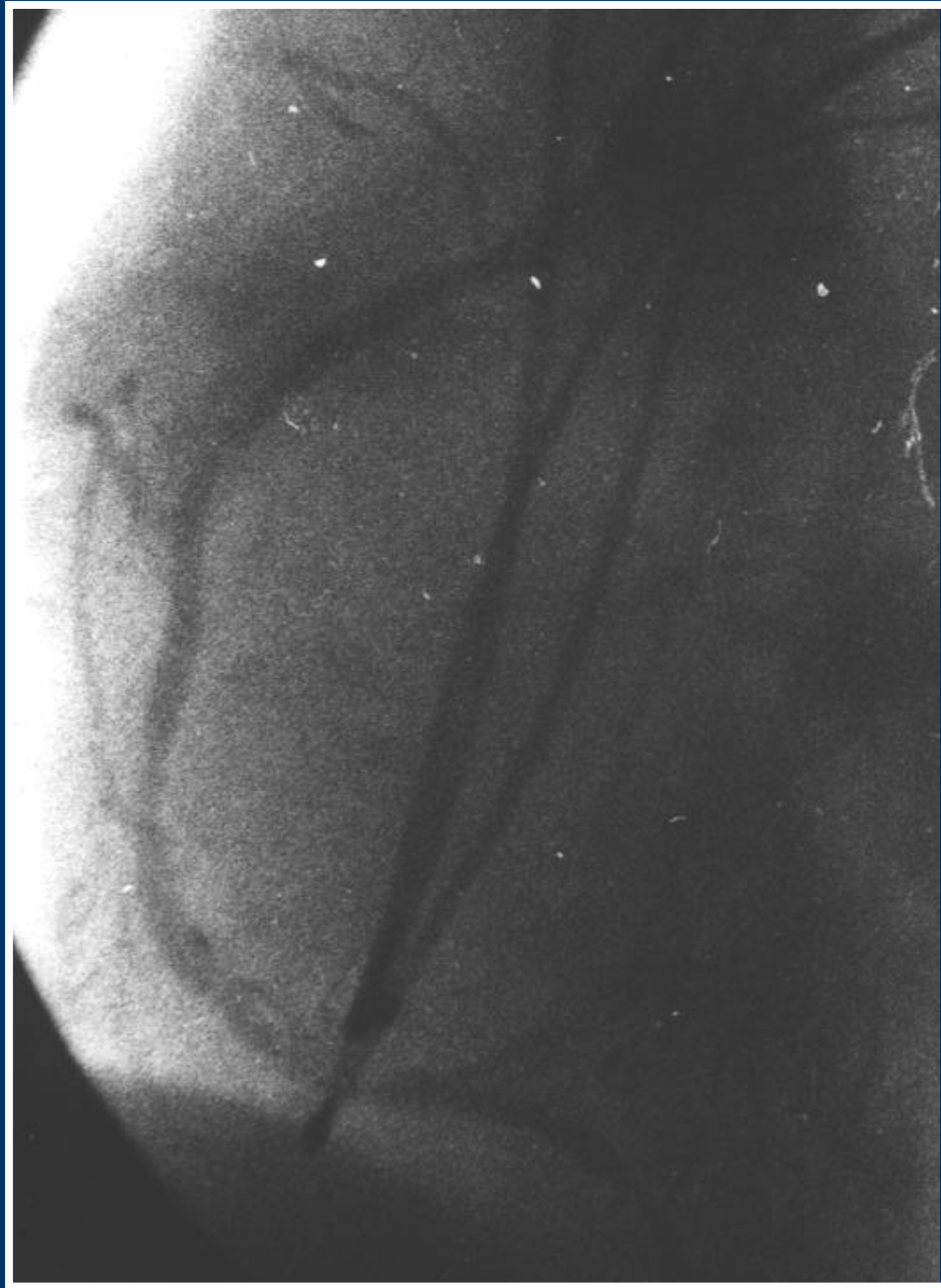

Металлический
проводник

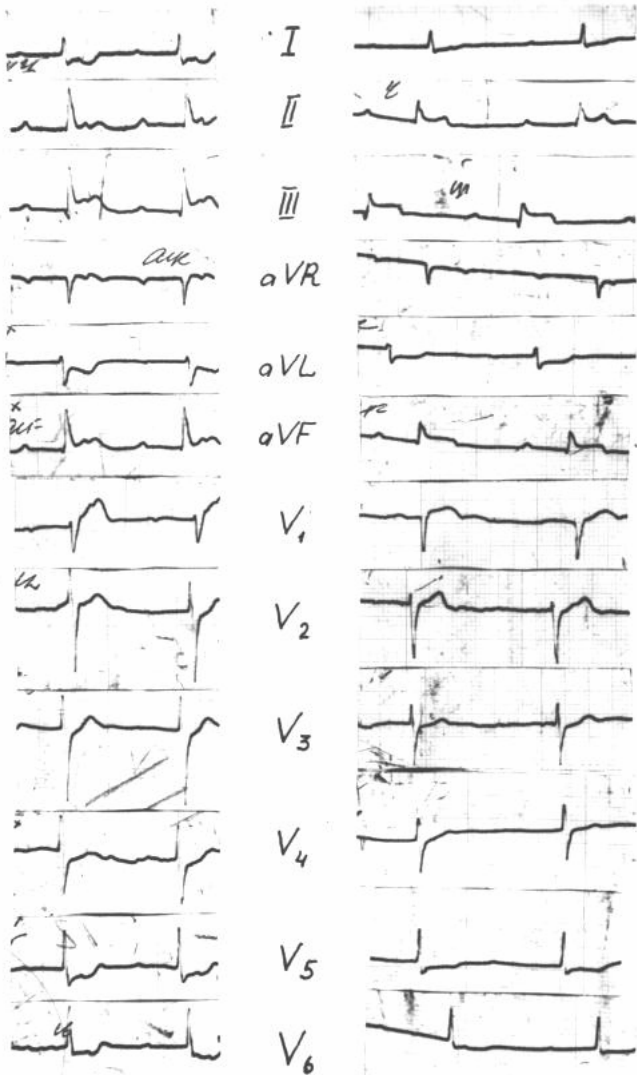
ЭКГ во время и сразу после механической реканализации правой коронарной артерии



**Ангиограмма
правой
коронарной
артерии
после
извлечения
проводника**

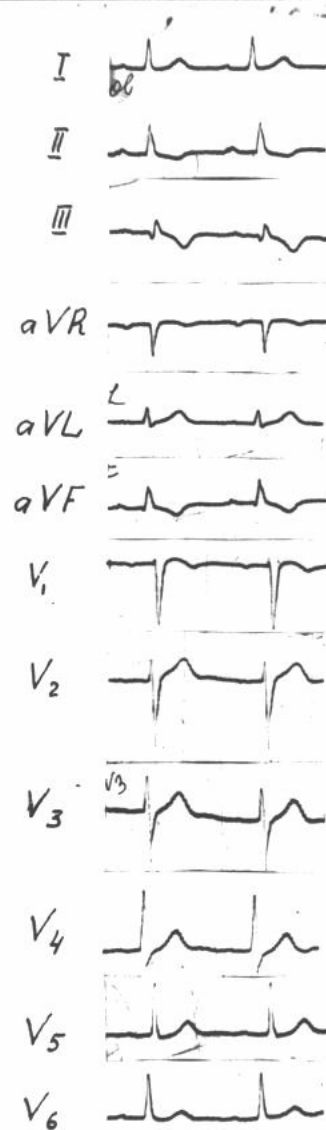


ОКС с подъемами ST. ЭКГ при поступлении и перед выпиской



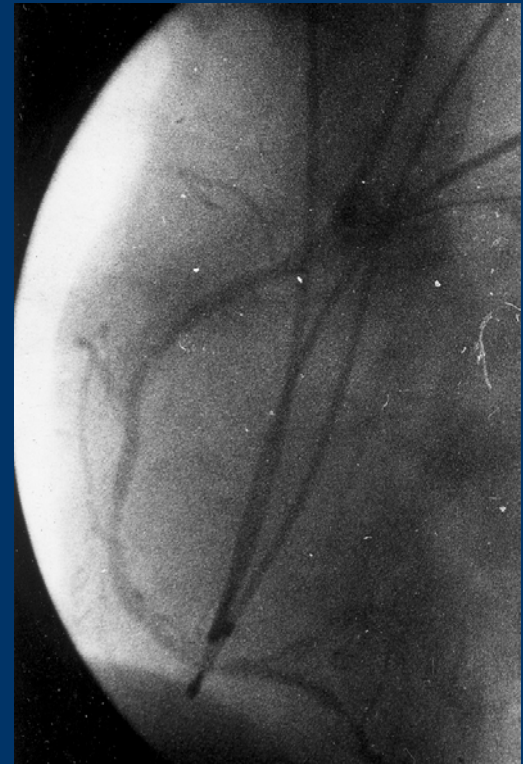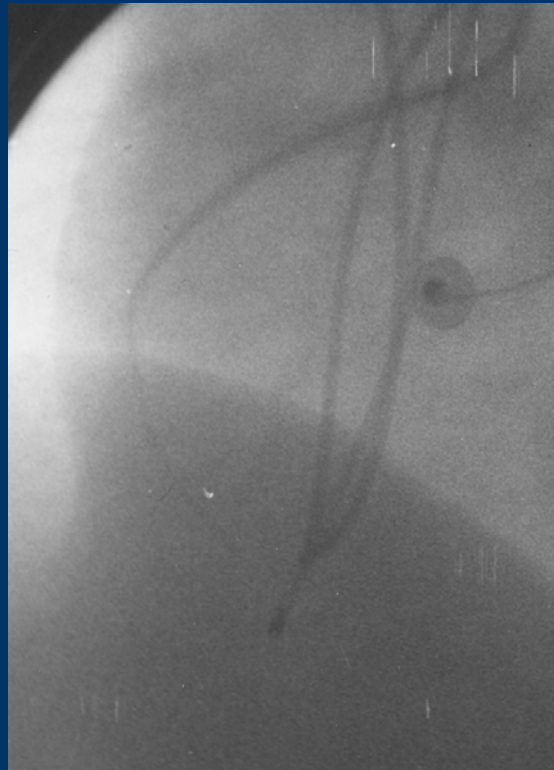
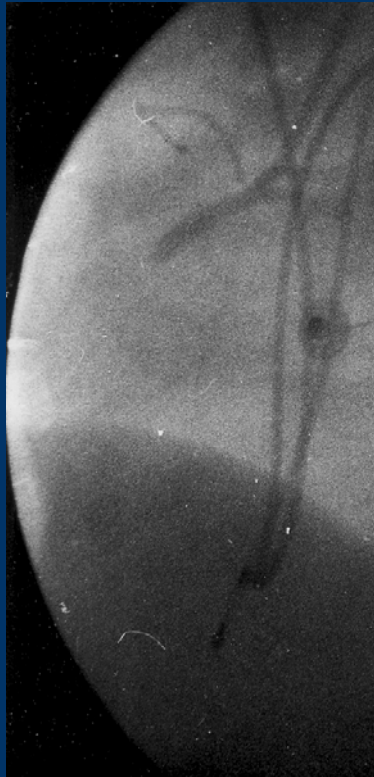
22.12.1980

23.12.1980



22.01.1981

Перфорация тромба правой коронарной артерии металлическим проводником. 1980 г.



Описание – Грацианский Н.А., Дорогун Б.Н.

«Возможность механической реканализации окклюзированной коронарной артерии при остром инфаркте миокарда». Кардиология 1983, №9, с.107